

ГАБРИЕЛЕ ФАЛЛОПИО (1523-1562)

С.А.Кутя

ГУ «Крымский государственный медицинский университет им. С.И.Георгиевского»,
Симферополь

450 лет назад (9 октября 1562 года) скончался выдающийся итальянский анатом Габриеле Фаллопио (латинизир. Фаллопиус) (рис. 1), которого великий французский естествоиспытатель Жорж Кювье (1769-1832) считал основоположником научной анатомии наряду с Андреем Везалием (1514-1564) и Бартоломео Евстахио (ок. 1510-1574).



Рис. 1. Габриеле Фаллопио.

Будущий новатор родился в Модене в 1523 году. Получив классическое образование, Фаллопио решил пойти по духовной стезе. Однако, позднее стал изучать в Ферраре медицину и хирургию, но после серии смертей больных забросил последнюю и сконцентрировался на медицине (Schlager N., 2000). В 1548 году по рекомендации своего пациента, тосканского герцога Козимо I Медичи, ему была предоставлена кафедра анатомии в Пизе (Thierry M., 2009). Три года спустя он принял приглашение Сената Венецианской республики занять место профессора анатомии, хирургии и ботаники в знаменитом Падуанском университете, которое оставалось вакантным после ухода одного из первооткрывателей легочного кровообращения Реальдо Коломбо (ок. 1515-1559), сменившего в свое время великого Андрея Везалия (Schlager N., 2000; Dunn

R.M., 2003; Thierry M., 2009). На этой должности Фаллопио и оставался до самой смерти, последовавшей от туберкулеза в 39-летнем возрасте. Погребен был великий врач и ученый в крупнейшей падуанской церкви – базилике Святого Антония (Thierry M., 2009). Ныне это одна из самых популярных религиозных достопримечательностей Европы. Ежегодно ее посещают более 4,5 миллионов человек.

Фаллопио обогатил анатомию множеством фактических открытий. За год до смерти вышел из печати главный труд его жизни «Observationes anatomicae» (рис. 2). Несмотря на то, что это был не всеобъемлющий учебник по анатомии, а, скорее, комментарии к «De Humani Corporis» Андрея Везалия, в нем содержатся оригинальные наблюдения строения глаза, уха, зубов, женской половой системы.

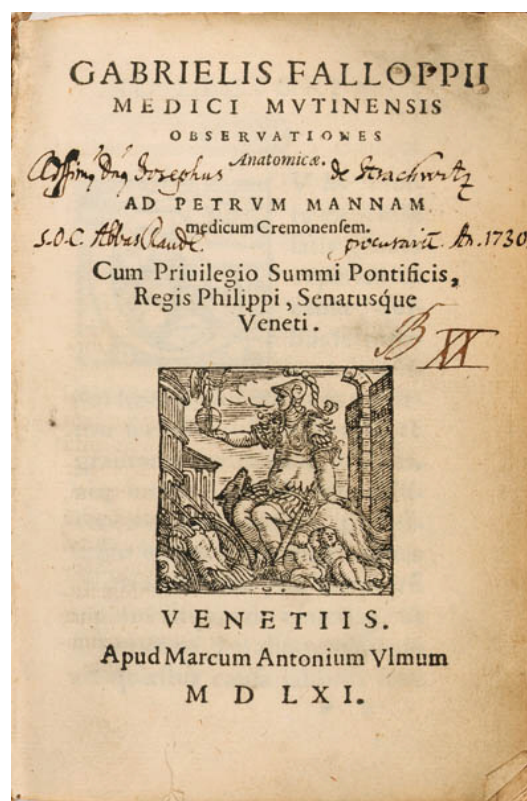


Рис. 2. Титульная страница труда Г. Фаллопио «Observationes anatomicae»

Фаллопио препарировал тела не только взрослых, но и детей, новорожденных и даже плодов, что дало ему возможность обнаружить первичные и вторичные центры окостенения (Schlager N., 2000), установить наличие двух пупочных артерий и одной вены (Dunn P.M., 2003). Исследования строения зубо-челюстной системы позволили ему детально описать прорезывание молочных зубов и их замену постоянными (Schlager N., 2000).

Фаллопио привел первое четкое описание некоторых образований органа слуха, а именно, улитки, полукружных каналов, барабанной лестницы и лестницы преддверия, круглого и овального окон, продемонстрировал сообщение между ячейками сосцевидного отростка и барабанной полостью (Ball J.M., 1910).

Он внес огромный вклад в анатомию черепных нервов. Установил, что блоковый нерв является отдельным анатомическим образованием, и детально описал его ход от ствола мозга до верхней косой мышцы глаза, открыл канал лицевого нерва, названный в его честь фаллопиевым (Ball J.M., 1910; Schlager N., 2000). Фаллопио первым отметил наличие трех слоев в мышечной оболочке мочевого пузыря (Schlager N., 2000).

Маточные трубы, названные в его честь, были известны и до него (об их наличии писали Герофил, живший в III веке до н.э. и Руфус Эфесский (98 - 117 гг. н.э.)). Однако, Фаллопио первым детально описал их топографию и строение, установил наличие полости в них (Ball J.M., 1910). В одном из своих трудов (рис.3) он написал следующее:

Meatus verò ille feminaris gracilis & angustus admodum oritur nervus ac cadidus à cornu ipsius uteri, cumque parum recessit ferit ab eo, latior sensim redditur, & capreoli modò crispatur, donec veniat prope finem, tunc dimissis capreolaribus rugis, atque valde latus redditus finit in extremum quoddam, quod membranofum carneumque ob colorem rubrum videtur, extremumque lacerum valde & attritum est, veluti sunt pannorum attritorum fimbriae: & foramen amplum habet, quod semper clausum iacet concidentibus fimbriis illis extremis, quae tamen, si diligenter aperiantur ac dilatentur, tubum cuiusdam aenei extremum officium expriment, Quare cum huius classici organi demptis capreolis, vel etiam ipsi additis meatus feminaris à principio usque ad extremum speciem gerat, idem à me uteri tuba vocatus est. Ita se haec habent in hominibus, non solum humanis, sed etiam ovinis, ac vaccinis cadaveribus, reliquisque brutorum omnium, quae ego secui.

Рис. 3. Описание маточных труб в труде Фаллопио «Observationes anatomicae».

«Этот самый семенной проток, тонкий и весьма узкий, с виду белый и похожий на нерв, начинается от крайнего угла матки; немного от него отойдя, постепенно становится шире и закручивается подобно усикам растений почти до самого конца, где складки завитков прекращаются и он, сильно расширяясь, заканчивается краем с виду пленочным и плотным, по причине красного цвета. Край рваный и потертый, словно бахромы на изношенных лохмотьях. Также в нем имеется широкое отверстие, обычно закрытое краями, перекрывающимися друг друга, если же их аккуратно раскрыть и расправить, то они образуют как будто раструб медной трубы. Поскольку семенной проток, от его начала до самого конца, имеет вид этого классического инструмента, не считая завитков или даже вместе с ними, я назвал его «трубой матки». Эти трубы таковы во всех, не только человеческих, но и овечьих, и коровьих трупах, и у всех других животных, которых я анатомировал» (перевод П.В.Танатарова).

Им впервые был употреблен ряд анатомических терминов: влагалище, плацента, улитка, лабиринт, твердое и мягкое небо.

Паховая связка, именуемая ныне «пупартова», была описана Фаллопио за полтора столетия до французского хирурга и анатома Франсуа Пупара (1661-1708) (Ellis H., 2006).

Как врач, Фаллопио прославился своими исчерпывающими исследованиями очень распространенной в то время «французской болезни», т.е. сифилиса. Он разграничивал сифилитические и несифилитические кондиломы, обратил внимание коллег на рискованность и опасность лечения ртутью. Для профилактики сифилиса предложил использовать льняной чехол, смоченный в солевом или травяном растворе, надевавшийся на половой член, что дает основания считать Фаллопио «отцом презерватива». Он испытал свое приспособление на более чем 1000 солдат и ни у одного из них не обнаружил симптомов этой болезни (Thiery M., 2009).

При лечении заболеваний уха Фаллопио пользовался ушным зеркалом и применял серную кислоту для удаления полипов из наружного слухового прохода (Ball J.M., 1910).

Отметился Фаллопио и в хирургии. Именно он предложил производить пункцию брюшной полости при асците в нижнее-боковой части передней брюшной стенки, а не в околопупочной области, что было общепринятым в то время (Thiery M., 2009).

В равной степени он был превосходным анатомом, клиницистом и ботаником. Его знания о растениях позволили ему стать первым директором Падуанского ботанического сада. Этот сад является вторым в истории (первый был основан годом ранее в 1544 году в Пизе) и считается старейшим в мире постоянно действующим ботани-

ческим садом. В 1997 году Падуанский ботанический сад как «прототип всех ботанических садов» был занесён ЮНЕСКО в число памятников Всемирного наследия. В честь Габриеле Фаллопио назван род растений семейства гречишные – фаллопия (Thiery M., 2009).

Деятельность Фаллопио вдохновляла многих его учеников, а особенно Волхера Койтера (1534-1576) и Джироламо Фабрицио (1537-1619),

продолживших исследования учителя и заложивших основы современной сравнительной анатомии и эмбриологии.

Автор выражает благодарность Петру Владимировичу Танатарову за перевод фрагмента труда Г.Фаллопио «Observationes anatomicae».

Литературные источники

Ball J. M. Andreas Vesalius the reformer of anatomy / J. M. Ball. – Saint Louis: Medical science press, 1910. – 136 p.

Dunn P. M. Andreas Vesalius (1514-1564), Padua, and the fetal “shunts” / P. M. Dunn // Arch. Dis. Child Fetal Neonatal Ed. – 2003. – Vol. 88. – P. F157-F159.

Ellis H. Eponyms in groin surgery / H. Ellis // Surgery. – 2006. – Vol. 24, №8. – P. 257-259.

Science and its times. Understanding the social significance of scientific discovery. [Volume 3. 1450-1699] // Edited by N. Schlager. – Gale Group, 2000. – 496 p.

Thiery M. Gabriele Fallopio (1523-1562) and the Fallopian tube / M. Thiery // Gynecol. Surg. – 2009. – №6. – P. 93-95.